

# 肩关节镜下 Double-pulley 双排锚钉技术治疗 Ideberg I 型肩胛盂骨折

梁潇, 王靖, 李晓声

(湖南省人民医院湖南师范大学附属第一医院关节与运动医学科, 湖南 长沙 410005)

**【摘要】** 目的: 评估肩关节镜下 Double-pulley 双排锚钉技术治疗 Ideberg I 型肩胛盂骨折的临床疗效。方法: 收集 2017 年 7 月至 2019 年 3 月收治的 8 例接受肩关节镜下 Double-pulley 双排锚钉技术治疗的 Ideberg I 型肩胛盂骨折患者, 男 7 例, 女 1 例; 左肩 5 例, 右肩 3 例; 年龄 22~56 岁, 受伤至手术时间 3~10 d。术前和术后拍摄肩关节 X 线片和行 CT 检查评估骨折严重程度和骨折愈合情况。运动功能评价采用美国肩肘外科(American Shoulder and Elbow Surgeons, ASES)评分和 Constant-Murley 评分。结果: 所有患者获得随访, 时间 12~24 个月, 骨折愈合时间 3~5 个月。患者均未出现手术部位感染, 术后肩关节 CT 显示骨折复位满意, 未出现移位。肩关节运动功能恢复好, 术后末次随访 ASES 评分 85~97 分, 均较术前提高; Constant-Murley 评分 83~96 分, 均较术前提高。结论: 肩关节镜下采用 Double-pulley 双排锚钉技术可以有效固定 Ideberg I 型肩胛盂骨折, 对软组织损伤小, 关节功能恢复好。

**【关键词】** 关节镜; 肩关节; 骨折

中图分类号: R683.41

DOI: 10.12200/j.issn.1003-0034.2020.12.005

开放科学(资源服务)标识码(OSID):



**Double-pulley dual-row technique with shoulder arthroscopy for the treatment of Ideberg type I glenoid fracture**  
LIANG Xiao, WANG Jing, and LI Xiao-sheng. Department of Joint Surgery and Sports Medicine, Hunan Provincial People's Hospital, the First Affiliated Hospital of Hunan Normal University, Changsha 410005, Hunan, China

**ABSTRACT Objective:** To evaluate clinical effects of Double-pulley dual-row technique with shoulder arthroscopy in treating scapular glenoid fracture (Ideberg type I). **Methods:** From July 2017 to March 2019, 8 patients with scapular glenoid fracture (Ideberg type I) were treated with Double-pulley dual-row technique with shoulder arthroscopy, including 7 males and 1 female; 5 cases of injuries in the left shoulder, 3 cases of injuries in the right shoulder; ranging in age from 22 to 56 years old; and the time from injury to operation ranged from 3 to 10 days. X-ray and CT of shoulder joint were taken before and after operation to evaluate the fracture severity and fracture healing. American Shoulder and Elbow Surgeons (ASES) and Constant-Murley scores were used to evaluate shoulder joint function. **Results:** All patients were followed up, and the duration ranged from 12 to 24 months, and the fracture healing time ranged from 3 to 5 months. No operative site infection was found in all patients. CT scan of shoulder joint showed satisfactory reduction and no displacement. The shoulder joint function recovered well. ASES score at the latest follow-up after operation ranged from 85 to 97 points, which were higher than those before operation; Constant-Murley score ranged from 83 to 96 points, which were higher than those before operation. **Conclusion:** Double-pulley dual-row technique with shoulder arthroscopy is effective to fix scapular glenoid fracture of Ideberg type I with minimal tissue trauma and significant improvement of shoulder joint function.

**KEYWORDS** Arthroscopes; Shoulder joint; Fractures

肩胛盂骨折是指骨折线累及肩胛盂关节面的骨折, 通常为直接或间接暴力所致<sup>[1]</sup>。肩胛盂骨折发病率低, 它只占肩胛骨骨折中的 10%, 而肩胛骨骨折又只占上肢骨折中的 3%~5%<sup>[2]</sup>。虽然肩胛盂骨折并不常见, 但是处理起来比较棘手, 治疗不当会严重影响

肩关节运动功能。一方面, 肩关节周围解剖结构复杂, 血管神经丰富, 开放手术会造成较大损伤; 另一方面, 肩关节作为人体活动度最大的关节, 保守治疗需要长期制动, 势必会阻碍运动功能恢复。肩关节镜手术作为一种微创治疗方法, 在尽量保护软组织和血管神经的同时, 能够对骨折处进行复位和固定, 有助于早期开始康复训练, 恢复肩关节运动功能<sup>[3]</sup>。诊断上, 单纯依靠影像学诊断有可能造成漏诊, 不利于肩胛盂骨折的治疗<sup>[4]</sup>。关节镜兼具诊断价值, 肩关节内部包括肩胛盂关节面的情况都能被直接观察到。

基金项目: 长沙市科技计划项目(编号: kq1801090)

Fund program: Science and Technology Program of Changsha (No. kq1801090)

通讯作者: 李晓声 E-mail: lxsl2009@163.com

Corresponding author: LI Xiao-sheng E-mail: lxsl2009@163.com

Ideberg I 型<sup>[5]</sup>肩胛盂骨折是指肩胛骨孟缘的骨折,一般采用保守治疗,但是长期制动常导致功能恢复不佳。如果骨折块有明显移位,还会导致骨折不愈合,甚至骨溶解,影响肩胛盂关节面完整性和孟肱关节稳定性,严重损害关节运动功能。从 2017 年 7 月至 2019 年 3 月采用肩关节镜下 Double-pulley 双排锚钉技术治疗了 8 例 Ideberg I 型肩胛盂骨折的患者,现将观察结果报告如下。

## 1 临床资料

### 1.1 病例选择

诊断标准:肩关节 CT 检查诊断为 Ideberg I 型肩胛盂骨折。入选标准:成年患者;入院后诊断为 Ideberg I 型肩胛盂骨折的患者。排除标准:肩关节既往曾经有过损伤会对本次研究的疗效分析产生干扰的患者;入院后没有接受手术治疗或者接受了开放手术治疗的患者;肩关节镜下不是采用 Double-pulley 双排锚钉技术的患者。

### 1.2 一般资料

收集符合标准的患者 8 例,男 7 例,女 1 例;左肩 5 例,右肩 3 例。接受肩关节镜手术时,患者年龄 22~56 岁,受伤至手术时间 3~10 d。常规拍摄肩关节正侧位 X 线片和行肩关节 CT 检查,骨折均为 Ideberg I 型。患者临床资料见表 1。

表 1 肩胛盂骨折 8 例患者临床资料

Tab.1 Clinical data of the 8 patients with scapular glenoid fractures

序号	性别	年龄(岁)	受伤侧别	受伤至手术时间(d)
1	男	54	右	8
2	男	37	左	10
3	男	25	左	8
4	男	23	左	3
5	男	22	左	8
6	男	56	右	6
7	男	47	右	4
8	女	40	左	10

## 2 治疗方法

### 2.1 术前处理

伤侧上肢予以悬臂吊带制动,必要时冰敷减轻局部肿胀。常规进行血常规、C-反应蛋白、红细胞沉降率等实验室检查,排除感染的存在,检查凝血功能排除凝血功能障碍的情况。完善肩关节 X 线、CT 三维重建检查,评估肩胛盂骨折严重程度。

### 2.2 手术方法

采用全身麻醉,取侧卧位,手术区皮肤常规碘

酊、75%乙醇消毒铺巾,术侧肩部及前臂贴手术膜。首先,取标准后侧入路逐层进入肩关节,观察肩关节内的整体情况。一旦确定肩胛盂骨折的存在,关节镜就切换到标准前上入路,在那里可以观察关节孟的整体情况。用探针评估骨折具体情况,清理骨折断面,选择 Double-pulley 双排锚钉固定骨折块。首先,在紧靠骨折线内侧的肩胛颈处分别置入内排的 2 枚带线缝合锚钉(Twinfix,美国 Smith & Nephew 公司)。使用弯曲缝合针将 8 根锚钉尾部的缝线从骨折块内侧均匀地穿过孟唇韧带复合体。然后,在紧靠骨折线外侧的关节孟边缘处分别置入外排的 3 枚带线缝合锚钉(Twinfix,美国 Smith & Nephew 公司)。再分别将来自内排远端和外排远端锚钉尾部的缝线拉紧打结固定,同样的方法将近端内排和近端外排锚钉尾部的缝线拉紧打结固定。接着,将内排远端、内排近端 2 枚锚钉尾部的缝线分别与外排中间锚钉尾部的缝线拉紧打结固定,这样就构建了 6 条水平缝合环路将骨折块固定在肩胛盂缘的骨折断面上。最后,将内排远端和内排近端锚钉尾部的缝线拉紧打结,这样就在骨折线内侧构建了 1 条垂直缝合环路。冲洗,缝合切口,无菌敷料覆盖,支具固定保护。

### 2.3 术后处理

常规止痛、冰敷等对症治疗,每 3 d 手术伤口换药 1 次,预防伤口感染及其他术后并发症。术后支具固定:屈肘 90°,肩关节前屈 15°、内收 15°,位于内旋 30°位。术后复查行肩关节 X 线和 CT 检查。3 周开始摆动练习等被动运动,视患者具体情况 6~12 周拆除支具。由同一组医护人员指导患者进行术后肩关节功能康复训练,评估肩关节运动功能。出院后定期随访并继续对患者进行康复训练指导。

## 3 治疗结果

### 3.1 疗效评定标准

术前和术后 12 个月采用美国肩肘外科协会(American Shoulder and Elbow Surgeons Form, ASSES)评分<sup>[6]</sup>(包括疼痛、稳定、功能 3 项)和 Constant-Murley<sup>[7]</sup>肩关节评分(包括疼痛、日常活动水平、向前和侧方抬肩、外旋评分、内旋评分 5 项)评定患者的肩关节运动功能。同时观察有无并发症发生,通过影像学资料观察有无骨质缺损、畸形愈合、关节脱位,以及骨折断端的愈合情况。

### 3.2 结果

所有患者获得随访,时间 12~24 个月,骨折愈合时间 3~5 个月。患者均未出现手术部位感染,术后肩关节 CT 显示骨折复位满意,未出现移位。肩关节运动功能恢复好,术后末次随访 ASSES 评分 85~97 分,均较术前提高(表 2);Constant-Murley 评分 83~96 分,

均较术前提高(表 2)。典型病例见图 1。

#### 4 讨论

##### 4.1 手术适应证

目前,多数学者认为累及肩胛盂关节面的肩胛骨骨折需要手术治疗。普遍认为骨折移位>4 mm;肩胛盂前缘 1/4 或者后缘 1/3 骨折;伴有肱骨头脱位或半脱位的肩胛盂骨折往往需要手术治疗,重建关节面的平整并提供足够强度的固定。保守治疗容易导致骨折不愈合,甚至骨溶解,严重影响盂肱关节的稳定。很多研究都发现肩胛盂的骨质缺损容易导致肩关节不稳<sup>[8-10]</sup>。

##### 4.2 手术方式

根据临床上常用的 Ideberg 分型,肩胛盂骨折可分为 6 型。这种分型方法对指导选择手术方式和判断预后具有一定的指导意义。对于骨折块较大、移位明显并且累及到肩胛骨体部的肩胛盂骨折,保守治疗不能取得满意的疗效,严重影响预后功能。开放复位内固定手术是首选的治疗方法<sup>[11-12]</sup>,但这种手术方式对局部软组织和血管神经的损伤很大。为了达到尽量保护局部软组织和血管神经的目的,曾有学者采用肩关节镜手术治疗 Ideberg III 型肩胛盂骨折,并且取得了很好的疗效,选择的内固定材料仍为传统的接骨板和空心螺钉,年轻患者通常还需要再行一次内固定取出手术<sup>[13]</sup>。对于骨折块较小、无明显移位并且骨折线只累及到肩胛骨颈部的肩胛盂骨折,保守治疗被作为最常用的治疗方法。但是,保守治疗需要长期制动,阻碍康复训练,影响远期肩关节运动功能恢复。如果骨折块产生了明显移位,保守治疗就不再适应治疗需要。Ideberg I 型肩胛盂骨折是指肩胛骨盂缘的骨折,骨折线从肩胛盂关节面延伸至肩胛骨颈部,但肩胛骨体部并未受到波及,所以,这一型骨折的治疗目的主要是为了恢复肩胛盂关节面的

平整性。肩关节镜作为一种微创的手术治疗方式,在尽量保护骨折周围血管神经和软组织的同时,还能达到直接复位和固定骨折块的治疗目的<sup>[14-15]</sup>。相比于 Ideberg III 型肩胛盂骨折,Ideberg I 型肩胛盂骨折的骨折块更小,空心螺钉难以固定<sup>[16]</sup>。并且,采用空心螺钉固定肩胛盂缘骨折有可能发生撞击或者螺钉松动等并发症<sup>[17]</sup>。因此,治疗这一型肩胛盂骨折需要寻找新的骨折固定方法。

##### 4.3 Double-pulley 双排锚钉技术

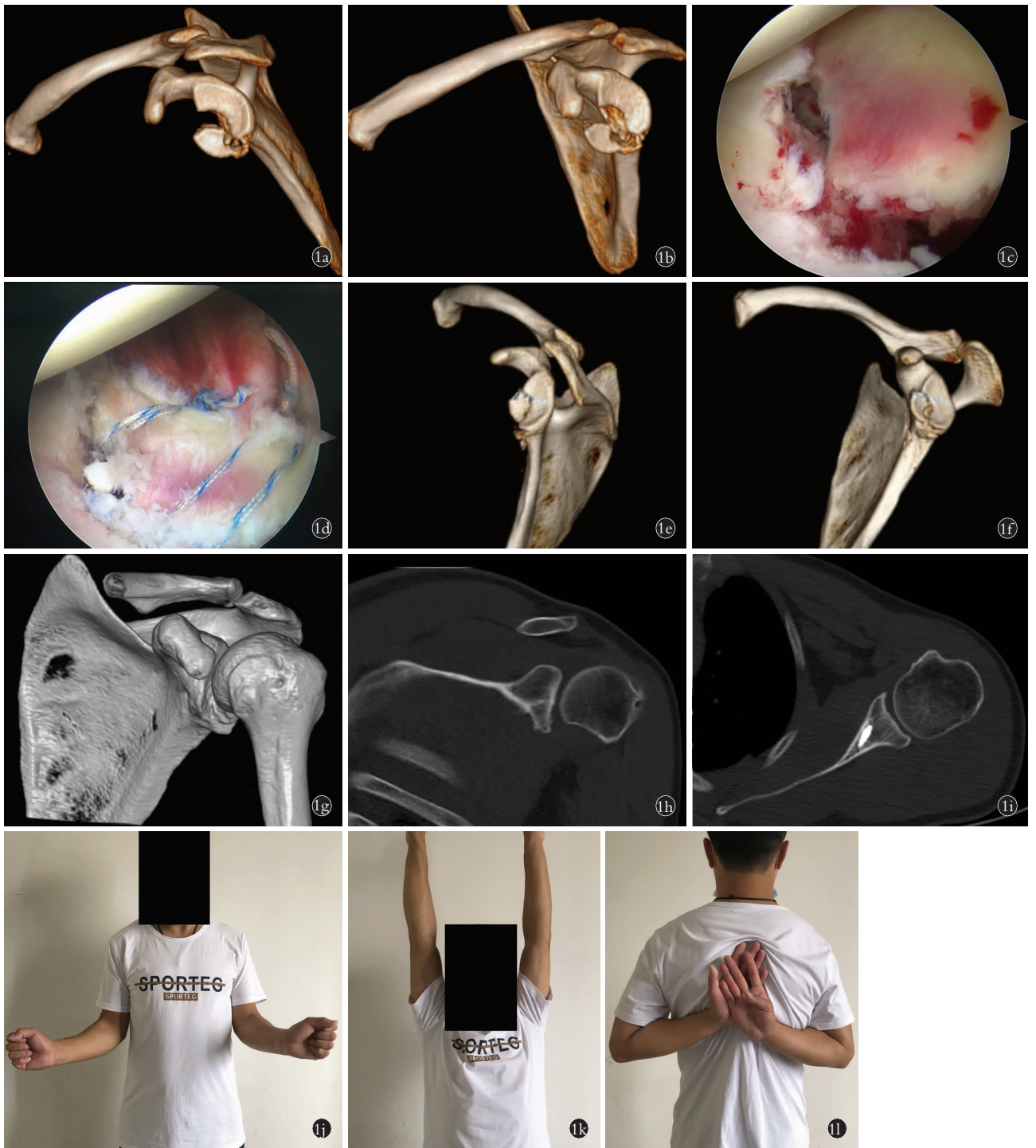
Double-pulley 技术是一种双排锚钉缝合或固定的治疗方法。这种技术最先由 Arrigoni 等<sup>[18]</sup>提出并用于肩袖撕裂的治疗。2011 年,Zhang 等<sup>[19]</sup>又将这一技术用于骨性 Bankart 损伤的治疗,发现治疗效果也比较理想。通过检索既往的文献资料,发现运用双排固定技术治疗肩胛盂骨折或骨性 Bankart 损伤的报道很少。2009 年,Millett 等<sup>[20]</sup>报道了一种被称为“骨性 Bankart 桥”的双排固定技术,并运用这种技术治疗了 1 例骨性 Bankart 损伤的患者。这种双排固定技术首先在内排置入 1 枚带线锚钉,然后 2 根尾端缝线穿过前关节囊和盂肱下韧带,最后在内排置入 1 枚 Pushlock 挤压钉将 2 根缝线挤压固定在肩胛盂前缘骨块表面,恢复小骨块正常解剖位置。这 2 根合在一起的缝线会对小骨块产生较大的剪切力,小骨块和断面之间的接触压力也不是均匀分布的,这些因素很可能会影响骨折断面愈合的时间和牢固性。小骨块和肩胛骨盂缘断面之间的接触压力全部来源于这 2 根缝线。如果这 2 根缝线发生松动,这种双排固定技术将彻底失效。同年,Kim 等<sup>[21]</sup>报道了另一种双排固定技术,相对解决了这一问题:首先,在内排置入 1 枚带线锚钉;然后,2 根尾线分别通过不同点穿过关节囊;最后,在内排用 2 枚 Pushlock 挤压钉分别将 2 根缝线挤压固定在肩胛盂前缘骨块表面,

表 2 肩胛盂骨折 8 例术后一般情况和手术前后 ASES、Constant-Murley 评分比较

Tab.2 Comparison of postoperative common conditions, ASES and Constant-Murley scores of 8 patients with scapular glenoid fractures

序号	性别	年龄(岁)	随访时间(月)	骨折愈合时间(月)	ASES 评分(分)		Constant-Murley 评分(分)	
					术前	末次随访	术前	末次随访
1	男	54	12	5	37	97	36	86
2	男	37	24	4	37	96	36	85
3	男	25	16	3	43	89	46	95
4	男	23	14	3	45	97	51	94
5	男	22	15	3	43	91	51	96
6	男	56	18	5	48	97	52	95
7	男	47	17	4	35	85	33	83
8	女	40	18	4	38	92	42	89





**图 1** 患者,男,37岁,摔倒致左侧肩胛盂骨折 **1a,1b**.术前左肩关节 CT 三维重建显示为 Ideberg I 型肩胛盂骨折,肩胛盂骨折块明显移位 **1c**.肩关节镜下观察肩胛盂前下方骨折块 **1d**.采用 Double-pulley 双排锚钉技术复位并固定骨折块 **1e,1f**.术后左肩关节 CT 三维重建显示肩胛盂骨折达到解剖复位,肩胛盂关节面恢复平整 **1g**.术后 2 年左肩关节 CT 三维重建显示盂肱关节面平整 **1h**.术后 2 年左肩关节轴位 CT 显示骨折愈合良好 **1i**.术后 2 年左肩关节横断位 CT 显示螺钉未见明显松动 **1j,1k,1l**.术后 2 年肩关节活动度情况

**Fig.1** A 37-year-old male patient with left scapular glenoid fracture caused by falling down **1a,1b**. Preoperative 3D reconstructive CT scan of left shoulder joint showed scapular glenoid fracture of Ideberg type I with an obvious displacement **1c**. Shoulder arthroscopy revealed the fracture fragment located at anterior-inferior part of scapular glenoid **1d**. Double-pulley dual-row technique was used for reduction and fixation of the scapular glenoid fragment **1e,1f**. Postoperative 3D reconstructive CT scan of left shoulder joint showed scapular glenoid fracture achieved anatomic reduction and joint surface was recovered smooth **1g**. 3D reconstructive CT scan of left shoulder joint 2 years after operation showed the glenohumeral joint surface was flat **1h**. Axial CT image of left shoulder joint 2 years after operation showed fracture healed well **1i**. Horizontal CT image of left shoulder joint 2 years after operation showed no screw loosening existed **1j,1k,1l**. Range of motion of shoulder joint 2 years after operation

2 枚 Pushlock 挤压钉将 2 根缝线构成一个三角分布。Kim 等<sup>[21]</sup>的这种固定方式让孟缘骨块在孟缘断面上的压力更为均匀,更加利于骨折愈合。但是,如果有 1 根缝线发生松动,松动缝线固定骨折块的一侧将失去对骨折断面的接触压力。Double-pulley 技术对此有所改进,它具有至少 2 套不同方向上的环路固定系统,而每套环路固定系统又各由 2 个分开的环路构成。这 4 条环路互不交叉,均匀地分布在小骨块的表面。因此,小骨块和肩胛骨孟缘断面之间的接触压力是均匀分布的,不会出现压力集中的情况。并且,即使其中 1 根缝线发生松动,余下的缝线仍然能够起到有效固定的作用。以上这些特点都有利于骨折断面的愈合。

#### 4.4 治疗体会

肩关节镜下 Double-pulley 双排锚钉技术应用于 Ideberg I 型肩胛孟骨折的治疗具有诸多优点,但也存在不足。比如,Double-pulley 双排锚钉技术的流程比较复杂,对术者的操作水平要求比较高,学习周期比较长。另外,因为操作流程比较多,所以手术时间会相应延长,这样会增加麻醉风险,特别是采用全身麻醉的老龄患者。但是总的来说,采用 Double-pulley 双排锚钉技术能有效固定 Ideberg I 型肩胛孟骨折,恢复肩胛孟关节面的平整。肩关节镜治疗能有效降低手术部位感染风险,对局部软组织损伤小,最大程度地保护了血管神经。肩关节可以尽早开始进行功能锻炼,预防关节僵硬。通过积极正确的术后康复训练,关节运动功能恢复快,能够取得令人满意的疗效。

#### 参考文献

- [1] Cole PA, Freeman G, Dubin JR. Scapula fractures[J]. Curr Rev Musculoskelet Med, 2013, 6(1): 79-87.
- [2] Tu ek M, Chochola A, Klika D, et al. Epidemiology of scapular fractures[J]. Acta Orthop Belg, 2017, 83(1): 8-15.
- [3] Voleti PB, Camp CL, Sinatro AL, et al. Arthroscopic fixation of glenoid rim fractures after reduction by labral repair[J]. Arthrosc Tech, 2016, 5(2): e379-383.
- [4] Monica J, Vredenburg Z, Korsh J, et al. Acute shoulder injuries in adults[J]. Am Fam Physician, 2016, 94(2): 119-127.
- [5] Goss TP. Fractures of the glenoid cavity[J]. J Bone Joint Surg Am, 1992, 74(2): 299-305.
- [6] Richards RR, An KN, Bigliani LU, et al. A standardized method for the assessment of shoulder function[J]. J Shoulder Elbow Surg, 1994, 3(6): 347-352.
- [7] Constant CR, Murley AH. A clinical method of functional assessment of the shoulder[J]. Clin Orthop Relat Res, 1987, (214): 160-164.
- [8] Park I, Lee JH, Hyun HS, et al. Effects of bone incorporation after arthroscopic stabilization surgery for bony bankart lesion based on preoperative glenoid defect size[J]. Am J Sports Med, 2018, 46(9): 2177-2184.
- [9] Mehl J, Otto A, Imhoff FB, et al. Dynamic anterior shoulder stabilization with the long head of the biceps tendon: a biomechanical study[J]. Am J Sports Med, 2019, 47(6): 1441-1450.
- [10] Nacca C, Gil JA, Badida R, et al. Critical glenoid bone loss in posterior shoulder instability[J]. Am J Sports Med, 2018, 46(5): 1058-1063.
- [11] Maier D, Izadpanah K, Ogon P, et al. Open fixation of acute anterior glenoid rim fractures with bioresorbable pins: analysis of clinical and radiological outcome[J]. Arch Orthop Trauma Surg, 2015, 135(7): 953-961.
- [12] 周玉成, 余林薪, 段洪, 等. 外侧切口入路桥接组合式内固定治疗肩胛骨骨折[J]. 中国骨伤, 2017, 30(10): 952-956.  
ZHOU YC, YU LX, DUAN H, et al. Treatment of scapular fractures with lateral incision and bridge combined internal fixation system[J]. Zhongguo Gu Shang/China J Orthop Trauma, 2017, 30(10): 952-956. Chinese with abstract in English.
- [13] Bonczek SJ, Hutchinson R, Chakravarthy J. An innovative method of fracture reduction in an arthroscopically assisted cannulated screw fixation of an Ideberg type III glenoid fracture[J]. Int J Shoulder Surg, 2015, 9(2): 56-59.
- [14] 向明, 胡晓川. 肩关节镜技术临床应用的进展与思考[J]. 中国骨伤, 2017, 30(8): 685-688.  
XIANG M, HU XC. Recent advances on the application and research of shoulder arthroscopy[J]. Zhongguo Gu Shang/China J Orthop Trauma, 2017, 30(8): 685-688. Chinese with abstract in English.
- [15] 李冀, 廖伟雄, 张浩, 等. 肩关节镜下双排锚钉固定技术治疗肱骨大结节撕脱骨折的临床研究[J]. 中国骨伤, 2017, 30(8): 695-700.  
LI J, LIAO WX, ZHANG H, et al. Clinical research of treating the avulsed fracture of humerus greater tuberosity using an arthroscopic double-row suture anchor fixation technique[J]. Zhongguo Gu Shang/China J Orthop Trauma, 2017, 30(8): 695-700. Chinese with abstract in English.
- [16] Clavert P, Aim F, Bonnevalle N, et al. Biomechanical properties of transosseous bony Bankart repair in a cadaver model[J]. Orthop Traumatol Surg Res, 2019, 105(2): 271-274.
- [17] Wafaisade A, Pfeiffer TR, Balke M, et al. Arthroscopic transosseous suture button fixation technique for treatment of large anterior glenoid fracture[J]. Arthrosc Tech, 2019, 8(11): e1319-e1326.
- [18] Arrigoni P, Brady PC, Burkhart SS. The double-pulley technique for double-row rotator cuff repair[J]. Arthroscopy, 2007, 23(6): 675.
- [19] Zhang J, Jiang C. A new "double-pulley" dual-row technique for arthroscopic fixation of bony Bankart lesion[J]. Knee Surg Sports Traumatol Arthrosc, 2011, 19(9): 1558-1562.
- [20] Millett PJ, Braun S. The "bony Bankart bridge" procedure: a new arthroscopic technique for reduction and internal fixation of a bony Bankart lesion[J]. Arthroscopy, 2009, 25(1): 102-105.
- [21] Kim KC, Rhee KJ, Shin HD. Arthroscopic three-point double row repair for acute bony Bankart lesions[J]. Knee Surg Sports Traumatol Arthrosc, 2009, 17(1): 102-106.